Laringitis crónicas del adulto

E. Babin, V. Lemarchand, F. Comoz, E. Edy

Las laringitis crónicas son inflamaciones prolongadas de la mucosa laríngea, habitualmente superiores a 2 semanas, debidas a etiologías específicas como la tuberculosis, el herpes, la sarcoidosis, etc. (que no se detallarán en este artículo, ya que se describen en profundidad en artículos especiales), o bien de origen indeterminado. Estas lesiones, denominadas inespecíficas, que todavía se conocen como queratosis laríngeas cuando son de color blanquecino, responden a múltiples factores etiológicos y patogénicos, ofrecen aspectos histológicos diversos, y se asocian a evoluciones variables, incluida su posible transformación maligna. Todas estas características explican la ausencia de sistematización de los tratamientos preventivos y curativos. El objetivo del otorrinolaringólogo debe ser identificar con exactitud estas lesiones mediante la videoscopia laríngea y/o la videoestroboscopia. El especialista debe buscar los factores favorecedores más comunes, como el tabaquismo, el mal uso vocal o el reflujo gastroesofágico, para adoptar el tratamiento preventivo adecuado. La apreciación endoscópica de las lesiones laríngeas, con el uso si es posible de la autofluorescencia, es obligatoria y permite, además de clasificar el trastorno, proponer al mismo tiempo el tratamiento específico. A tal efecto, la incorporación de las técnicas con láser ha constituido un avance terapéutico para estas lesiones. La utilidad de los retinoides sigue siendo escasa y su uso a menudo depende de cada escuela. Por último, resulta indispensable el control periódico de estos pacientes, ya que la transformación maligna de las lesiones precancerosas puede observarse hasta varios años después del diagnóstico inicial.

© 2006 *Elsevier SAS. Todos los derechos reservados.*

Palabras Clave: Laringitis crónica; Tabaquismo; Reflujo gastroesofágico; Displasias; Lesiones precancerosas; Autofluorescencia; Ácidos retinoicos; Láser CO_2

Plan

- **Introducción** 1
- **Reseña anatómica de la cuerda vocal** 2
- **Histología** 2
- **Etiología y patogenia** 2
- **Anatomía patológica** 3
- **Diagnóstico** 4
- **Aspectos endoscópicos** 5
  - Laringitis rojas 5
  - Laringitis blancas 5
  - Otras formas 6
- **Diagnóstico diferencial** 7
- **Tratamiento** 7
  - Principio 7
  - Medios 7
  - Vigilancia clínica 8
  - Planteamiento terapéutico práctico 9
- **Conclusión** 9

Introducción

Una de cada cinco consultas por molestias faringolaríngeas se relaciona con la laringitis crónica [1]. Esta cifra es suficiente para establecer la relevancia que esta afección supone en la práctica diaria, sobre todo en términos de frecuencia. En este artículo se describirán las laringitis crónicas cuya causa sigue siendo indeterminada, sin considerar las denominadas laringitis crónicas específicas (debidas a tuberculosis, sarcoidosis, herpes, etc.).

Las laringitis crónicas inespecíficas corresponden a la inflamación de la mucosa laríngea de más de 15 días de duración. Aunque cualquier zona de la laringe es susceptible de afectarse, la localización preferente sigue siendo la cuerda vocal. Esta lesión benigna se asocia a modificaciones estructurales y citológicas, con la posibilidad de que se produzca la malignización.

Reseña anatómica de la cuerda vocal

La cuerda vocal forma parte de la laringe y está constituida por una banda de color blanco nacarado que se dirige en sentido anteroposterior desde el ángulo interno del cartílago tiroides, o comisura anterior, hasta la apófisis vocal del cartílago aritenoides. En un corte frontal, la cuerda vocal tiene forma prismática triangular con tres caras: la cara superior, que se prolonga lateral y exteriormente por el suelo del ventrículo, la cara lateral, que corresponde al espacio paraglótico y la cara interna, que se continúa con la subglotis. Sus dimensiones varían según el sexo, con una longitud aproximada de 20-22 mm en el varón y 18-20 mm en la mujer. Los elementos que constituyen la cuerda vocal son la apófisis vocal, el ligamento vocal, los músculos y la mucosa. Esta última está constituida por epitelio de tamaño variable que se encuentra separado del ligamento vocal por el espacio de Reinke. Este espacio virtual y avascular permite las vibraciones y el deslizamiento de la mucosa de la cuerda vocal, y además es el lugar donde se desarrollan numerosas alteraciones. El ligamento tiroaritenoideo inferior (ligamento vocal) se adhiere a la parte interna del músculo tiroaritenoideo en su cara externa. Situado en el espesor de la cuerda, este músculo vocal confiere volumen a esta estructura anatómica.

La vascularización arterial proviene sobre todo de ramas de la arteria laríngea superior, mientras que el drenaje venoso está asegurado por la vena laríngea inferior. La cuerda vocal no contiene una red linfática. La inervación cordal es simpática, sensitiva gracias al nervio laríngeo superior, y motora por medio de los nervios recurrente y laríngeo externo.

Ambas cuerdas vocales se reúnen por delante en la parte media para constituir la comisura anterior, descrita por Broyles como constituida por una banda de tejido fibroso. La inserción tendinosa se sitúa en la parte superior del ángulo interno del cartílago tiroides, que a este nivel está desprovisto de pericondrio interno. Esta zona de paso constituye una región de debilidad laríngea. La comisura anterior contiene vasos sanguíneos y linfáticos, así como glándulas seromucosas.

Histología

La laringe es un conducto aéreo constituido por un esqueleto cartilaginoso complejo, sobre el que se insertan los músculos y los ligamentos. La mucosa laríngea esta formada por dos tipos de revestimiento [2]: el epitelio cilíndrico ciliado, que al nacer está presente en toda la laringe, excepto en la cuerda vocal, y el epitelio plano estratificado no queratinizado, que recubre inicialmente la cara superior y el borde libre de la cuerda vocal. La cara posterior de la epiglotis y la parte superior de la laringe también presentan islotes de epitelio plano estratificado, mientras que el revestimiento cilíndrico predomina en la parte inferior de la laringe. En ciertas zonas, el revestimiento plano estratificado reemplaza de forma progresiva a la mucosa cilíndrica, sobre todo en la cara anterior de la epiglotis y en la banda ventricular. Las islas de mucosa plana estratificada se desarrollan bajo la influencia de factores irritativos: mecánicos, inflamatorios o químicos. En los adultos fumadores, la mucosa cilíndrica de la laringe se encuentra casi totalmente sustituida por revestimiento plano estratificado.

El epitelio cilíndrico de la laringe está constituido en su superficie por una o varias láminas de células altas ciliadas que descansan sobre una capa de células basales o de reserva. El espesor del revestimiento es muy variable. A las células cilíndricas ciliadas se asocian células mucosecretoras. Cuando la secreción mucosa es abundante, adoptan la forma de células caliciformes.

El epitelio plano estratificado está formado en profundidad por una capa basal o germinal, compuesta por una lámina de células cúbicas orientadas en perpendicular a la superficie. Las mitosis sólo se suelen localizar en esta zona. Después le sucede un estrato descamativo constituido por 4-20 capas de células poliédricas. En superficie, las células experimentan un proceso de maduración: se hacen más alargadas y aplanadas, los citoplasmas se vuelven pálidos y eosinófilos, y los núcleos aparecen afilados. En condiciones normales, la superficie de revestimiento carece de capa de queratina.

La unión entre las zonas de mucosa cilíndrica y de mucosa plana estratificada puede ser abrupta, pero por lo general existe una transición progresiva. El epitelio de transición puede aparecer desorganizado, con un predominio de células basales, pero este aspecto no debe confundirse con las lesiones displásicas o de carcinoma in situ.

Ambos tipos de epitelio descansan sobre el corion, que posee glándulas serosas y mucosas distribuidas de forma variable en función de las regiones de la laringe. Son numerosas en las bandas ventriculares y por debajo de la comisura anterior.

Respecto a las cuerdas vocales, el espacio de Reinke es un tejido conjuntivo laxo que se sitúa por debajo del epitelio de superficie. Contiene muy pocas glándulas mucosas, una escasa vascularización, y un drenaje linfático limitado.

Etiología y patogenia

Las laringitis crónicas inespecíficas pueden aparecer a cualquier edad, pero sobre todo entre los 45-65 años, con predominio masculino [3].

Aunque pueden implicarse varios factores, aislados o asociados, el papel de algunos de ellos en la carcinogénesis sigue siendo controvertido.

El tabaco es el factor causal que se observa con más frecuencia (prevalencia del 90% según la mayoría de los autores [1]), y existe siete veces más riesgo de desarrollar una lesión displásica precancerosa en pacientes fumadores que en no fumadores [4]. Las lesiones aparecen tras varios años de tabaquismo y serían parcialmente reversibles al abandonar su consumo.

A menudo se invoca la acción sinérgica del alcohol y del tabaco en la carcinogénesis laríngea, pero no se ha establecido el papel aislado del alcohol, en especial para las localizaciones glóticas y subglóticas. El alcohol desempeñaría un papel indirecto, al favorecer la inflamación de las mucosas vecinas y del piso supraglótico. Por otro lado, el alcoholismo favorece carencias alimentarias, sobre todo de vitamina A, cuya acción es proteger las mucosas [4].

Se incriminan otros agentes irritativos (presentados en forma de vapores o polvos de fibras), aunque su papel no siempre se ha conseguido demostrar: amianto, níquel, cromo, arsénico, ácido sulfúrico, serrín y algunos disolventes orgánicos [5, 6].

Numerosos autores reconocen el reflujo gastroesofágico, o más exactamente el reflujo faringolaríngeo, como responsable de laringitis crónicas, en especial las posteriores o exudativas [1, 7-9]; por el contrario, sigue siendo discutido su propio papel en la oncogénesis.

La infección por el virus del papiloma humano (VPH) se observa sobre todo en algunos tumores laríngeos, como la papilomatosis laríngea y los carcinomas verrugosos, aunque también se asocia a displasias laríngeas más o menos graves. Así, en los carcinomas in situ

laríngeos pueden encontrarse el VPH 6 y el VPH 16, aunque todavía debe concretarse el papel de los virus en estas displasias [1, 5].

Las infecciones de vecindad, como las rinosinusitis crónicas con rinorrea posterior, las bronquitis crónicas, las amigdalitis crónicas y las infecciones dentales, favorecen la inflamación laríngea [3, 10].

No se ha demostrado la participación del mal uso vocal en la carcinogénesis [5], pero se considera como cofactor (de desarrollo) de las laringopatías exudativas en los pacientes fumadores [1, 11, 12]. Para algunos autores, sería más bien la consecuencia [13].

Por último, ciertas lesiones congénitas, como el sulcus glótico o la micropalmípeda, podrían participar en la génesis de laringopatías exudativas (edema de Reinke) [12].

Anatomía patológica

El estudio histológico de las lesiones blancas o eritematosas de la laringitis crónica es una etapa necesaria para el tratamiento de los pacientes. Este análisis permite distinguir los procesos reactivos inflamatorios o infecciosos benignos de las lesiones preneoplásicas y neoplásicas confirmadas.

El estudio citológico tiene poco interés en este ámbito. Son preferibles las descorticaciones biópsicas a las biopsias simples, ya que permiten estudiar territorios más amplios y sin artefactos. También ofrecen la ventaja de practicar técnicas terapéuticas mínimas sobre las lesiones preneoplásicas.

La colaboración entre el médico y el patólogo permite analizar mejor las muestras histológicas. El patólogo debe conocer el contexto clínico, el lugar de la toma y los posibles antecedentes del paciente. La interpretación del resultado anatomopatológico exige que el médico conozca la terminología y la clasificación utilizadas.

Desde la clasificación de Kleinsasser [14] en 1963, se han sucedido otras que tienen en común distinguir, por analogía con las lesiones del cuello uterino, tres o cuatro grados de displasia en función de la gravedad de las anomalías citológicas y estructurales del epitelio de revestimiento (clasificaciones de Freidmann y de la OMS) [15, 16] (Cuadro I).

Las modificaciones histológicas afectan sobre todo a la estructura del revestimiento epitelial de superficie, que presenta alteraciones de espesor, maduración y diferenciación. Por tanto, el epitelio presenta anomalías estructurales y citológicas que, en función de su intensidad, producen queratosis, hiperplasias, displasias o neoplasias de mayor o menor grado.

La queratosis o la hiperplasia se define como el engrosamiento del revestimiento plano estratificado, que puede o no presentar queratinización superficial. El término leucoplasia debe reservarse para la descripción macroscópica de las lesiones de color blanquecino sin correlación histológica.

La displasia leve (neoplasia intraepitelial de grado 1) se caracteriza por presentar irregularidades nucleares de la capa basal asociadas a solapamientos nucleares. La displasia moderada (neoplasia de grado 2) muestra núcleos agrandados, irregulares y nucléolos. Las mitosis en el seno de la capa basal son más numerosas. La displasia grave (neoplasia de grado 3) presenta anomalías de la maduración celular (disqueratosis) y mitosis en el seno de las capas superficiales [17] (Fig. 1). En la actualidad, numerosos autores incluyen las displasias graves y los carcinomas in situ en el mismo grupo [16].

Sin embargo, existen numerosas diferencias epidemiológicas, biológicas y fisiopatológicas entre las neoplasias cervicales y las laríngeas. Teniendo en cuenta las peculiaridades histológicas y clínicas de la región laríngea, un grupo de expertos europeos ha propuesto otro sistema de clasificación [18], en el que se distingue

Cuadro I.
Principales clasificaciones de las displasias.

Clasificación de Kleinsasser y Lepage	OMS, 1991	Clasificación de Friedmann	Clasificación de Ljubljana
Estadio 1 Hiperplasia simple con o sin queratinización del epitelio	Queratosis		Hiperplasia simple Hiperplasia anómala
Estadio 2 Hiperplasia con atipias celulares	Displasia leve	Neoplasia intraepitelial laríngea de grado 1 (LIN 1)	Hiperplasia atípica
	Displasia moderada	Neoplasia intraepitelial laríngea de grado 2 (LIN 2)	
	Displasia grave		
Estadio 3 Hiperplasia con carcinoma in situ	Carcinoma in situ	Neoplasia intraepitelial laríngea de grado 3 (LIN 3)	Carcinoma in situ

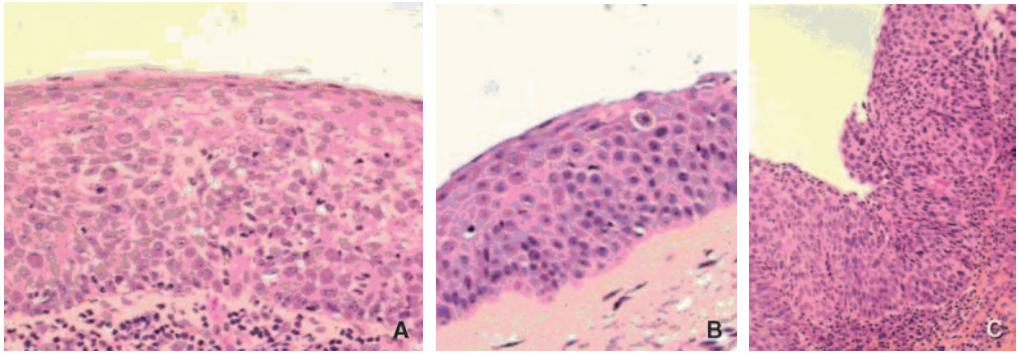

Figura 1. Tres aspectos histológicos de displasia.
A. Displasia leve (neoplasia intraepitelial laríngea [LIN] de grado 1).
B. Displasia moderada (LIN 2).
C. Displasia grave (LIN 3).

más claramente el carcinoma in situ de las hiperplasias atípicas, las lesiones benignas (hiperplasia de células basales y parabasales) y las lesiones potencialmente malignas.

El tejido conjuntivo subyacente también presenta transformaciones inflamatorias inespecíficas, más o menos marcadas, que no se tienen en cuenta en las clasificaciones.

Diagnóstico

Se basa en argumentos clínicos y sobre todo paraclínicos, tanto endoscópicos como anatomopatológicos.

La sintomatología funcional es banal e inespecífica. Como en la mayor parte de las enfermedades laríngeas, el síntoma esencial es la disfonía. Su persistencia durante algunas semanas, con más razón en caso de tabaquismo, debe ser un síntoma de alerta. Puede aparecer cualquier trastorno de la voz que afecte al timbre o a la intensidad. Habitualmente, la voz es más áspera y ronca que apagada (*aérea*) [1], su intensidad se encuentra disminuida y su fatigabilidad es anómala. Al principio, la disfonía es más acentuada al despertar, se atenúa a lo largo del día y se agrava por la tarde, terminando a menudo con afonía. Sugiere inicialmente una simple «ronquera» que no se cura, sino que al contrario, aumenta y se hace progresivamente permanente [3, 5].

El análisis vocal puede caracterizar la disfonía de la laringitis crónica. Los parámetros más sensibles son la duración de la fonación máxima, la frecuencia más alta y la intensidad más suave [1]. La disfonía, que a menudo aparece aislada, se asocia a veces a carraspeo, sensación de cuerpo extraño o sequedad faríngea. La disnea es menos frecuente y se debe a un edema considerable de las cuerdas vocales (edema de Reinke evolucionado) [13] o a lesiones muy exuberantes [3]. Mediante la laringoscopia indirecta con espejo, es posible descartar otras causas dinámicas o morfológicas de disfonía y ofrece una valoración inicial de la inflamación laríngea, pero la utilización del nasofibroendoscopio, y mejor todavía, del endoscopio rígido, ofrece la ventaja de la ampliación de la imagen, lo que permite una exploración más precisa y sobre todo practicar una videoestroboscopia [1, 5]. La estroboscopia permite investigar la existencia de alteraciones vibratorias de la mucosa de la cuerda vocal [19], la «parada fonatoria» o «silencio fonatorio», es decir, la detención localizada o difusa de la onda mucosa, que traduce una mínima infiltración del ligamento vocal o del espacio de Reinke por un proceso cuya naturaleza debe precisarse mediante biopsia. El registro en vídeo es muy útil para el diagnóstico, ya que permite estudiar de forma precisa la laringe mediante cámara lenta y la posible detención de la imagen, así como el seguimiento de las laringitis crónicas mediante el estudio comparativo de los registros sucesivos [1, 5]. Por tanto, la videoestroboscopia resulta fundamental para la detección precoz de las zonas sospechosas que se deben biopsiar.

Aunque las pruebas de imagen no son útiles para el diagnóstico de laringitis crónica, la laringoscopia directa mediante suspensión representa la exploración clave para establecer dicho diagnóstico, ya que permite el análisis preciso de las lesiones laríngeas y la toma de biopsias para su posterior estudio histológico. Se acopla al microscopio quirúrgico y se realiza bajo anestesia general, con un tubo de ventilación de pequeño diámetro o mediante ventilación a chorro (ventilación de alta frecuencia) para mantener un espacio glótico bien despejado. Al mismo tiempo puede practicarse una panendoscopia, aunque no es frecuente descubrir un cáncer asociado de las vías aerodigestivas [20]. La utilización de ópticas rectas y anguladas puede servir para explorar ciertas zonas difíciles de exponer, como la subglotis, los ventrículos de Morgagni o la comisura anterior, localizando las lesiones por pequeñas que sean y evaluando su extensión a los repliegues de la laringe. La palpación instrumental puede servir de ayuda al localizar zonas fácilmente hemorrágicas al contacto o alguna induración. Sin embargo, tanto las zonas displásicas como los carcinomas invasivos incipientes suelen ser de consistencia blanda [5]. La tinción con azul de toluidina puede facilitar la localización de lesiones difusas, pero su falta de especificidad y el tiempo requerido la han convertido en un método poco empleado [5]. Las técnicas de autofluorescencia ya utilizadas en la detección de lesiones bronquiales [21] parecen facilitar la detección y la delimitación de lesiones precancerosas o cancerosas laríngeas incipientes, con una sensibilidad del 97,3% y una especificidad del 83,8% [22]. La fluorescencia se induce mediante la iluminación de la mucosa laríngea con luz azul de longitud de onda corta (380-460 nm). En caso de displasia moderada o grave, o de carcinoma microinvasivo, la fluorescencia verde característica de la mucosa sana disminuye y se colorea ligeramente de rojo o violeta. Los falsos positivos se deben a reacciones inflamatorias o cicatriciales de las cuerdas vocales y se producen falsos negativos cuando existe una hiperqueratosis marcada. La endoscopia laríngea de contacto retoma el principio de la colpohisteroscopia: se coloca el endoscopio en contacto con la mucosa tras teñir las capas superficiales de la mucosa de las cuerdas vocales con azul de metileno. La exploración se realiza mediante el microscopio con diferentes aumentos (×60 y ×150), para precisar la arquitectura celular y la microvascularización de la mucosa, así como el aspecto nuclear y citoplásmico de las células para definir las zonas sospechosas que se deben biopsiar [23]. La combinación de estas dos últimas técnicas ofrece resultados interesantes, y se obtiene una correlación histológica en el 88% de los casos [24]. El estudio citológico tras el raspado con un hisopo o una espátula de madera tiene poco interés, ya que su interpretación es difícil y los falsos negativos son frecuentes [1, 5]. Sólo se puede determinar el grado de gravedad histológica mediante la toma de muestras de la lesión, que debe practicarse de forma sistemática ante el descubrimiento de cualquier lesión diferente al edema simple o a la laringitis de aspecto catarral, y debe repetirse en caso de observar su modificación durante las exploraciones laringoestroboscópicas de seguimiento [1]. La exéresis con microtijeras de toda la lesión bajo control microscópico, incluyendo en profundidad la membrana basal y el corion, debe preferirse a la biopsia simple con pinza de sacabocados, que puede lesionar el ligamento vocal, fragmentar la lesión y causar artefactos durante el estudio histológico. Además, si la biopsia es limitada, puede ser insuficiente para distinguir la displasia grave del carcinoma microinvasivo [25]. Cuando la exéresis completa no sea posible, deben practicarse biopsias profundas, en los bordes de la lesión, en una zona no necrótica y precisando bien sus localizaciones. El láser de CO_2 puede ser una alternativa ventajosa a los microinstrumentos laríngeos, ya que permite controlar mejor los bordes de exéresis, siempre que se emplee con escasa potencia (1-2 vatios) [26]; en caso contrario, puede producir artefactos de coagulación que dificultarán la interpretación histológica.

La muestra laríngea se fija y se orienta en caso de biopsia-exéresis (es aconsejable adjuntar un esquema de la misma). El estudio intraoperatorio no tiene verdadero interés en caso de displasia y corre el riesgo de dificultar inútilmente el estudio anatomopatológico convencional.

Aspectos endoscópicos [1, 3, 10, 26]

Las laringitis crónicas inespecíficas se clasifican artificialmente en dos grupos: las laringitis rojas, y las laringitis blancas o queratósicas.

Laringitis rojas (Fig. 2)

Laringitis catarral

Se caracteriza por hiperemia global de la laringe, asociada a hipersecreción mucosa. El color de la mucosa de las cuerdas vocales varía del gris rosado al rojo vivo. No se observan lesiones en relieve y los capilares de las cuerdas vocales aparecen dilatados, pero paralelos al borde libre de las mismas.

Laringitis paquidérmica roja o hipertrófica

La mucosa aparece engrosada e hiperémica, bajo dos formas clínicas principales:

- la corditis simple, con las cuerdas de color rojo oscuro, ingurgitadas, cilíndricas en toda su longitud, y con los capilares en disposición anárquica;
- la corditis en islotes, con prominencias rojas y ovaladas diseminadas por el borde libre y la cara superior de las cuerdas vocales, lo que las confiere un aspecto festoneado (Fig. 3); corresponde a la evolución de la corditis precedente, y se observa sobre todo en mujeres.

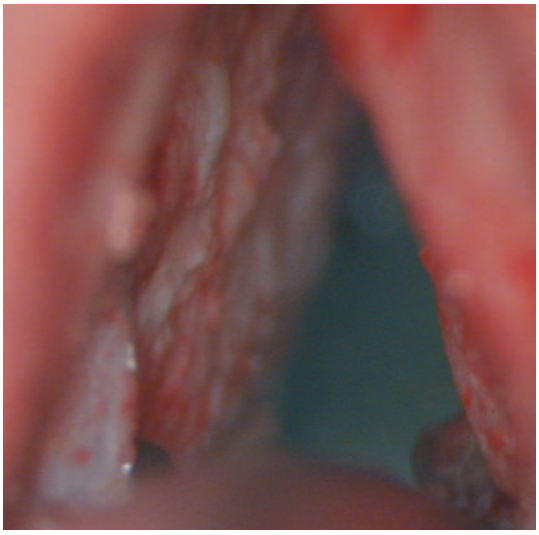

Figura 2. Laringitis roja.

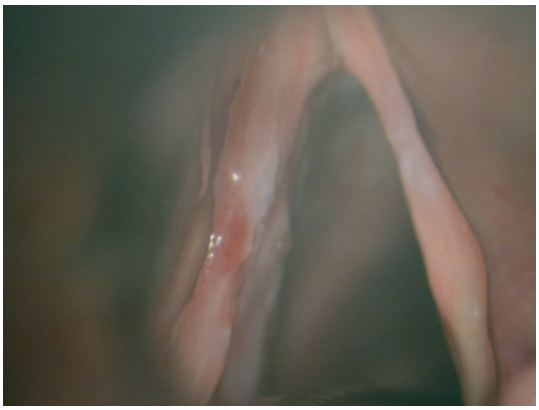

Figura 3. Corditis en «islotes».

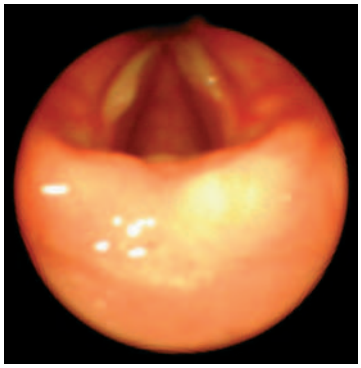

Figura 4. Edema de Reinke.

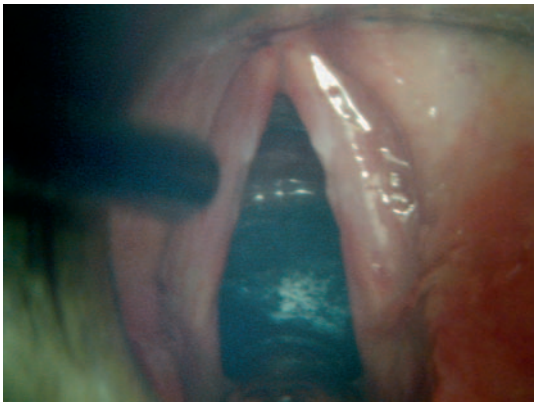

Figura 5. Leucoplasia derecha.

Laringitis hipertrófica seudomixomatosa (edema de Reinke)

Está constituida por edema, por lo general bilateral y simétrico, que se extiende por toda la longitud de la cuerda vocal en su cara superior. La mucosa aparece lisa, blanquecina y translúcida, con redes capilares visibles, o, por el contrario, roja y de aspecto angiomatoso (Fig. 4). Su consistencia es blanda y la incisión deja salir un líquido amarillento característico.

Laringitis «posteriores»

Son sobre todo secundarias al reflujo faringolaríngeo, y se distinguen dos tipos:

- la corditis paquidérmica posterior (o úlcera de contacto de Jackson), a menudo bilateral, que limita una depresión cupuliforme a nivel de las apófisis vocales;
- la laringitis paquidérmica interaritenoidea, que provoca el engrosamiento de la comisura posterior, y puede dificultar la aducción de las cuerdas vocales durante la fonación.

Laringitis blancas

La hiperqueratosis o queratosis es responsable del aspecto blanquecino de la mucosa. Por lo general se describen tres tipos.

Leucoplasia (o leucoqueratosis)

Es una lesión plana e indurada, mal delimitada, en «mancha de cera»; su característico color grisáceo o blanco nacarado contrasta con la mucosa adyacente normal o, más a menudo, inflamatoria (Fig. 5-7). Puede

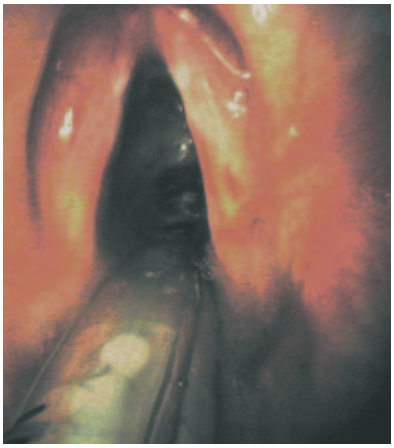

Figura 6. Otro caso de leucoplasia derecha.

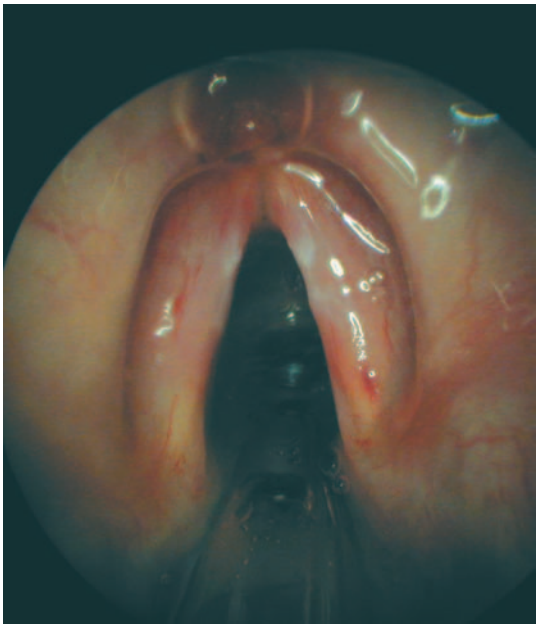

Figura 7. Laringitis blanca.

ser única o múltiple, y afectar a una porción más o menos grande del plano glótico y/o al vestíbulo laríngeo.

Paquidermia blanca

Constituye una excrecencia bien delimitada, de color grisáceo o pálido, que sobresale hacia la luz laríngea. Su consistencia es indurada y la mucosa de las cuerdas vocales puede aparecer rígida y acartonada. Su superficie irregular puede hacerla difícil de distinguir del papiloma escamoso. Suele ocupar la mitad anterior de una o de ambas cuerdas vocales y puede extenderse a las bandas ventriculares e incluso a toda la laringe.

Papiloma escamoso

Su aspecto es el de un tumor exofítico más o menos voluminoso e indurado, caracterizado por la presencia de espículas y por una base de implantación amplia y bien delimitada (Fig. 8). Su color puede ser gris o blanquecino, en función del grado de queratinización. A menudo es único y limitado a la parte anterior de la glotis, aunque puede invadirla en su totalidad y extenderse al vestíbulo laríngeo y a la subglotis, dando lugar entonces a una papilomatosis queratinizada diseminada.

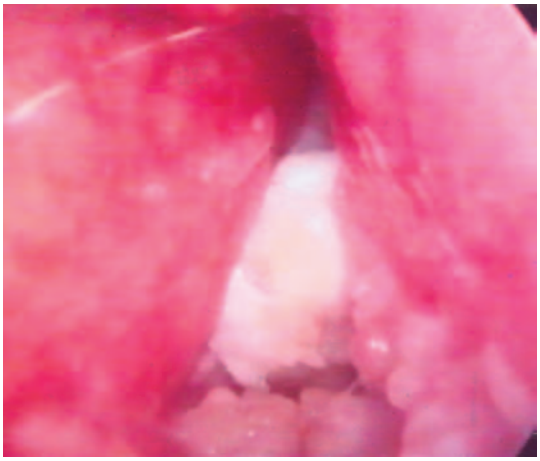

Figura 8. Papiloma escamoso.

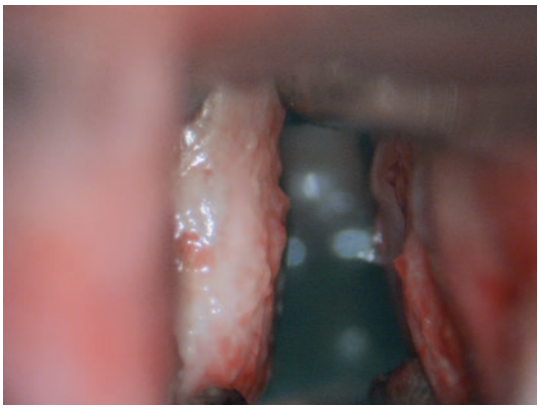

Figura 9. Laringitis paquidérmica roja.

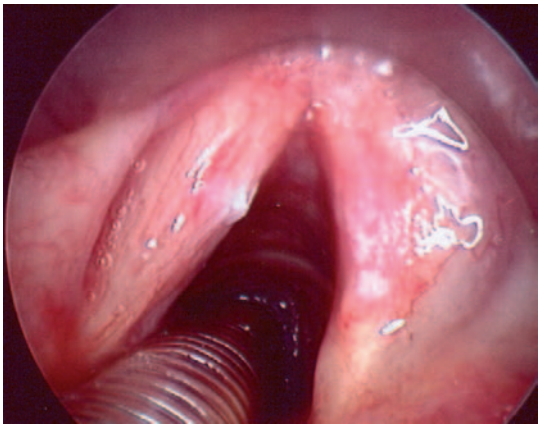

Figura 10. Leucoplasia izquierda y laringitis catarral derecha.

Otras formas

Existen formas mucho menos frecuentes de laringitis, como las placas blancas que pueden aparecer de forma difusa sobre la laringe irradiada (Fig. 9), o la displasia roja de Pizetti, que se presenta como una forma localizada plana con pequeñas zonas de irregularidad superficial, acompañadas de engrosamiento nodular.

Todas estas lesiones pueden ser localizadas, plurifocales o difusas; además, no es infrecuente que las lesiones rojas y las queratósicas coexistan en el mismo paciente (Fig. 10, 11). Estos diversos aspectos endoscópicos no prejuzgan la naturaleza histológica ni el pronóstico de las lesiones [16]. Sin embargo, las laringitis posteriores sólo son asiento de transformaciones malignas en casos excepcionales.

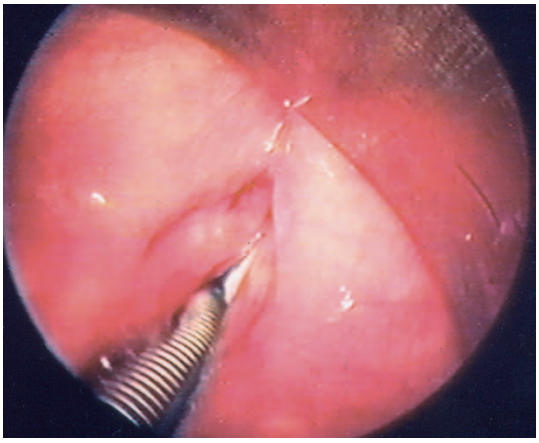

Figura 11. Laringitis paquidérmica roja izquierda.

Diagnóstico diferencial

Se debe establecer principalmente con el cáncer laríngeo, cuyo aspecto macroscópico es variable y a veces engañoso en algunas formas incipientes. Sin embargo, existen algunos signos clínicos sospechosos de malignidad.

> *Puntos importantes*
>
> **Signos de malignidad** [14, 18]
> - Disminución de la movilidad de la cuerda vocal en la laringoscopia indirecta.
> - «Silencio vibratorio» de la mucosa de la cuerda vocal durante la estroboscopia.
> - Induración de una zona mucosa.
> - Hemorragia de contacto.
> - Anomalías capilares.

Ante la menor duda se debe indicar la biopsia con estudio histológico, lo que permitirá el diagnóstico.

Algunos aspectos endoscópicos pueden plantear dificultades diagnósticas. Así, el carcinoma verrugoso puede ser difícil de distinguir del papiloma escamoso, incluso desde el punto de vista histológico, en especial en caso de muestras insuficientes o demasiado superficiales (de ahí la necesidad de practicar biopsias profundas) [27].

Aparte del cáncer, algunas laringitis crónicas específicas (tuberculosis, sífilis, micosis, parasitosis, amiloidosis, sarcoidosis, etc.) pueden confundirse en su forma incipiente, desde el punto de vista clínico, con una laringitis banal, sobre todo la tuberculosis laríngea, que debe sospecharse ante la existencia de lesiones laríngeas posteriores, y en cuya forma de presentación pueden aparecer lesiones edematosas e hiperémicas [26, 28]. Entre las laringitis crónicas inespecíficas, algunas de tipo exofítico son difíciles de distinguir de la papilomatosis o de algunos tumores benignos. En todos los casos, se debe recurrir a la biopsia y al análisis histológico, lo que permitirá orientar, corregir y/o confirmar el diagnóstico.

Tratamiento

Principio

El tratamiento de las laringitis crónicas tiene una doble intención: preventiva y curativa. La eliminación de los factores irritantes responsables de la laringitis tiene como objetivo inmediato la disminución de la sintomatología clínica (disfonía, parestesias), la reducción del riesgo de aparición de displasia o de carcinoma, y la restitución de la mucosa normal. Cuando existan argumentos sugestivos de transformación maligna es obligatoria la extirpación de las lesiones mucosas bien individualizadas. En todos los casos, el tratamiento instaurado debe preservar lo mejor posible la función vocal. No obstante, aunque estos tratamientos se practiquen de forma repetida, son insuficientes si no se realiza un estrecho seguimiento, ya que sólo se limitan a las lesiones macroscópicas y no siempre permiten evitar la evolución hacia el carcinoma. Por tanto, es necesario prolongar la vigilancia durante varios años.

Medios

Supresión de los factores irritantes

Tabaco

La intensidad del tabaquismo aumenta el número y el grado de las displasias. Resulta indispensable dejar de fumar, para lo que puede ser necesario derivar al paciente a servicios especializados. La abstención tabáquica de 10-15 años expone al paciente fumador a un riesgo de cáncer laríngeo idéntico al del no fumador [29]. Por tanto, la vigilancia debe mantenerse durante años a pesar de haber abandonado el consumo de tabaco.

Reflujo gastroesofágico

En el paciente sintomático puede indicarse un tratamiento antirreflujo, que comprende, además de las medidas higiénicodietéticas, medicamentos antirreflujo o inhibidores de la bomba de protones [30]. Sin embargo, no se ha demostrado su eficacia sobre la reversibilidad de las lesiones [31].

Rehabilitación logopédica

Se indica cuando existe un contexto de esfuerzo vocal asociado a la laringitis. La rehabilitación puede proponerse también con intención sintomática para mejorar la producción sonora en una laringe traumatizada, y con propósito preventivo de las secuelas postoperatorias de la microcirugía laríngea (la voz susurrada debe ser proscrita, ya que puede inducir el funcionamiento anómalo de las estructuras laríngeas).

Tratamiento de las anomalías mucosas visibles

Vitamina A y sus derivados retinoicos

La vitamina A y sus derivados retinoicos poseen propiedades terapéuticas y preventivas frente a los fenómenos de malignización de las lesiones premalignas o malignas. Sus mecanismos de acción intervienen esencialmente sobre la proliferación y la diferenciación de las células epiteliales, y en la activación del sistema inmunitario [32]. La vitaminoterapia puede utilizarse en dos situaciones: en el estadio de lesiones precancerosas y en la prevención de lesiones neoplásicas. No permite, sin embargo, la restitución ad integrum del epitelio [26]. En caso de sobredosificación o de tratamientos prolongados aparecen efectos secundarios. Incluso aunque ofrece perspectivas terapéuticas atractivas, su utilización actual sigue siendo limitada y no evita las revisiones ni las biopsias.

Microcirugía laríngea (Fig. 12)

La cirugía que se practica en las laringitis crónicas bajo control microscópico y mediante laringoscopia en

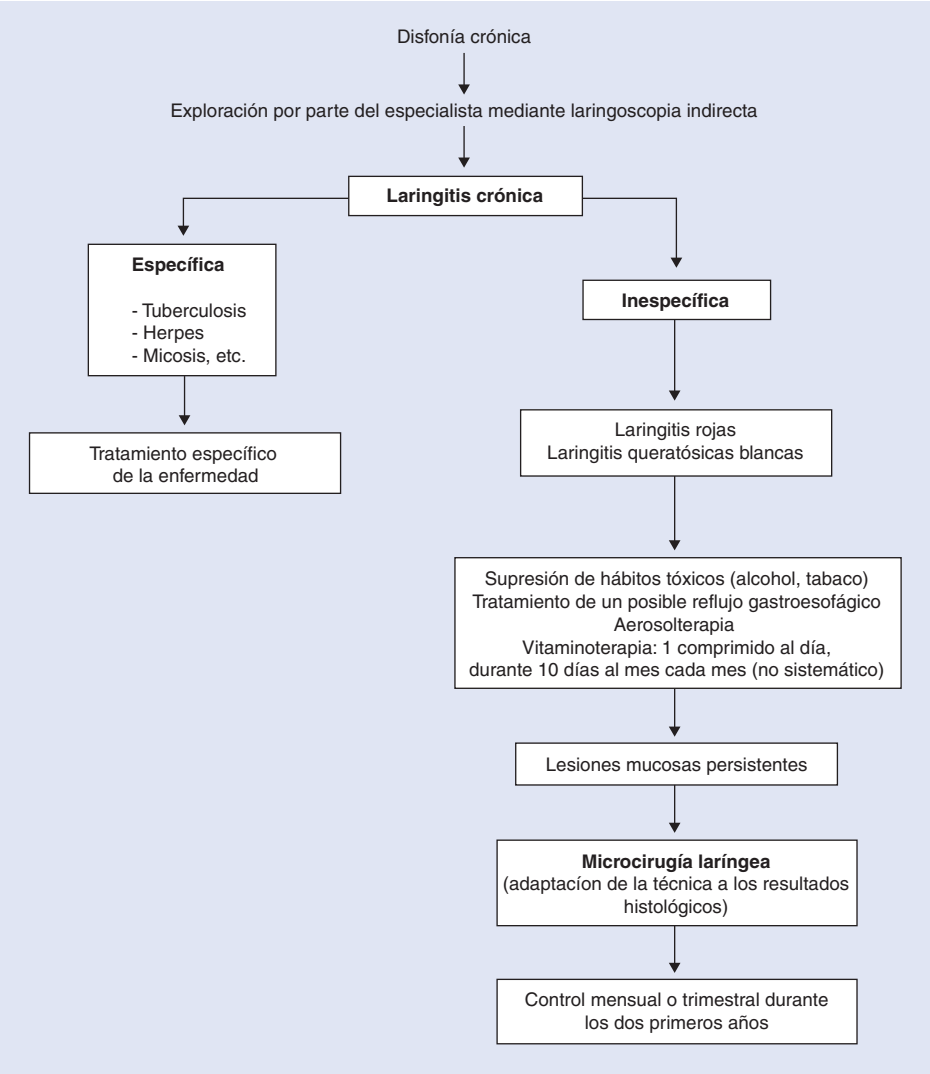

Figura 12. Árbol de decisiones. Conducta que se debe seguir ante la disfonía crónica.

suspensión persigue dos objetivos: practicar la exéresis completa de las lesiones mucosas macroscópicas y establecer el diagnóstico histológico de las mismas.

Para ello se emplean microinstrumentos o láser de CO_2 (con potencia de 0,5-2 vatios). Este último mejora la precisión de la excisión y disminuye la hemorragia intra y postoperatoria.

Se practica siempre ante cualquier lesión mucosa individualizable. La extensión de la exéresis depende del número y del tamaño de las lesiones. La cordectomía de tipo I, que afecta al epitelio y a la parte superficial de la lámina propia, permite la exéresis de las lesiones extendidas al conjunto del epitelio cordal. La cordectomía de tipo II incluye el epitelio, la lámina propia y el ligamento vocal, y está indicada en caso de dudas sobre la invasión profunda [33]. Dadas sus consecuencias vocales, las demás cordectomías no están indicadas para el tratamiento de las lesiones no tumorales de las laringitis crónicas. Para las lesiones más focalizadas, la exéresis viene determinada por el tamaño de las lesiones existentes.

La exposición puede resultar difícil en dos zonas: la comisura anterior (en la que el riesgo de sinequias postoperatorias es mayor) y la extensión lesional hacia el suelo del ventrículo (en este caso, la erradicación puede facilitarse mediante la vestibulectomía parcial previa).

Al contrario de algunas ideas preconcebidas, el láser no implica dificultades para el análisis histológico de la pieza de exéresis si se respeta un margen de 3 mm de tejido sano [26]. El estudio histológico intraoperatorio no está indicado, debido al pequeño tamaño de las muestras.

Cuadro II.
Estimación de la frecuencia de la transformación neoplásica de las displasias en carcinoma in situ (según Blackwell et al [34]).

Series	Grado I	Grado II	Grado III
Crissman	0/52	0/26	3/16
Silamniku	33/808	4/23	25/90
Hellquist	2/98	3/24	9/39
Blackwell	3/32	5/15	5/18
Total	38/990 (3,8%)	12/88 (13,6%)	42/163 (25,8%)

Otros tratamientos

La quimioterapia, la radioterapia o la cirugía laríngea por vía externa no están indicadas en las lesiones no tumorales de las laringitis crónicas.

Vigilancia clínica

La vigilancia clínica es un elemento fundamental del tratamiento de estas afecciones crónicas. El potencial evolutivo hacia la malignidad de las lesiones displásicas justifica esta atención especial (Cuadro II) [34]. El seguimiento se ve facilitado por el empleo de grabaciones o fotografías de las lesiones laríngeas.

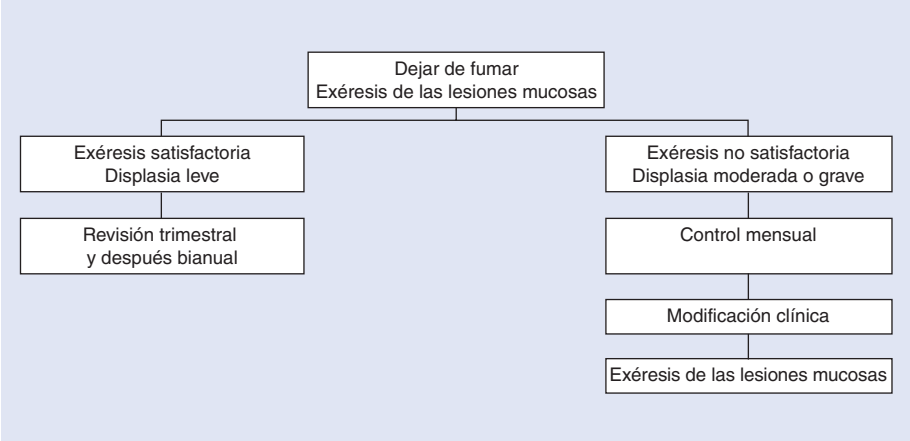

Figura 13. Árbol de decisiones. Conducta terapéutica ante las laringitis crónicas.

La frecuencia de las consultas de revisión depende de tres elementos: la persistencia o no del tabaquismo, el aspecto y la evolución de las lesiones en la exploración clínica, y por último, de los resultados histológicos de las biopsias precedentes (vigilancia estrecha en caso de displasia moderada o grave). El interés de consultas muy próximas podría ser, entre otros, aumentar la motivación del paciente para dejar de fumar.

Planteamiento terapéutico práctico

Se representa en la Figura 13.

Conclusión

Las laringitis crónicas, y sobre todo las queratósicas, constituyen procesos banales, aunque pueden suponer estados precancerosos. Debido a ello, una de las principales dificultades que se plantean al especialista es la de no pasar por alto una lesión cuya evolución es imprevisible. Esta constatación implica un diagnóstico inicial preciso (fotografía y/o grabación laríngea, estroboscopia). Este documento de referencia constituye así un elemento clave para el tratamiento adecuado (dentro del cual la microcirugía con láser de CO_2 ocupa un lugar destacado) y para la vigilancia clínica, que debe mantenerse en el tiempo.

Bibliografía

[1] Verhulst J, Traissac L, Guerrier B, Bours AF, Hamoir M, Remacle M, et al. Les laryngites chroniques. *Rev Laryngol Otol Rhinol (Bord)* 1998;**119**:65-72.

[2] Fechner RE, Mills E. *Histology for pathologists*. New York: Raven Press; 1992.

[3] Haguenauer JP, Pignat JC. Les laryngites chroniques. *Encycl Méd Chir* (Elsevier SAS, Paris), Oto-rhino-laryngologie, 20-645-C-10, 1989: 7p.

[4] Grasl MC, Neuwirth-Riedl K, Vutuc C, Horak F, Vorbeck F, Banyai M. Risk of vocal cord dysplasia in relation to smoking, alcohol intake and occupation. *Eur J Epidemipl* 1990;**6**:45-6.

[5] Makeieff M, Maurice N, Jaklis A, Torreilles JL, Crampette L, Guerrier B. Les dysplasies des cordes vocales. *Cah ORL* 1996;**31**:189-201.

[6] Hellquist H, Lundgren J, Olafsson J. Hyperplasia, keratosis, dysplasia and carcinoma in situ of the vocal cords: a follow-up study. *Clin Otolaryngol* 1982;**7**:11-27.

[7] Cohen JT, Bach KK, Postma GN, Koufman JA. Clinical manifestations of laryngopharyngeal reflux. *Ear Nose Throat J* 2002;**81**(suppl2):19-23.

[8] Belafsky PC, Postma GN, Amin MR, Koufman JA. Symptoms and findings of laryngopharyngeal reflux. *Ear Nose Throat J* 2002;**81**(suppl2):10-3.

[9] Koufman JA. Laryngopharyngeal reflux is different from classic gastroesophageal reflux disease. *Ear Nose Throat J* 2002;**81**(suppl2):7-9.

[10] Lepage G. Hyperplasies et états précancéreux du larynx. *Acta Otorhinolaryngol Belg* 1965;**19**:5-207.

[11] Zeitels SM, Hillman RE, Bunting GW, Vaughn T. Reinke's edema: phonatory mechanisms and management strategies. *Ann Otol Rhinol Laryngol* 1997;**106**:533-43.

[12] Remacle M, Lagneau G, Marbaix E, Doyen A, Van den Eeckhaut J. Laryngopathies exsudatives de l'espace de Reinke. *Ann Otolaryngol Chir Cervicofac* 1992;**109**:33-8.

[13] Guerrier B, Benmansour M, Arnoux B. Polype des cordes vocales, pseudomyxomes, granulomes. *Rev Laryngol Otol Rhinol (Bord)* 1987;**108**:399-403.

[14] Kleinsasser O. Die Klassification und differential Diagnose der Epithelyperplasien der Kehlkopfschleimhaut auf Grund Histomorphologischer Merkmale (II). *Z Laryngol Rhinol Otol* 1963;**42**:339-62.

[15] Friedmann I. Precursors of squamous cell hyperplasia. In: Fertilo A, editor. *Surgical pathology of laryngeal neoplasms*. London: Chapman and Hall; 1996. p. 107-22.

[16] Mills SE, Gaffey MJ, Friedson HF. *Tumors of the upper aerodigestive tract and ear*. AFIP; 1998.

[17] Shanmugaratnam K. *Histological typing of tumors of the upper respiratory tract and ear*. Berlin: Springer-Verlag; 1991.

[18] Hellquist H, Cardesa A, Gale N, Kambic V, Michaels L. Criteria for grading in the Ljubljana classification of epithelial hyperplastic laryngeal lesion. A study by members of the Working Group on Epithelial Hyperplastic Laryngeal Lesions of the European Society of Pathology. *Histopathology* 1999; **34**:226-33.

[19] Zhao R, Hirano M, Tanaka S, Kiminori S. Vocal fold epithelial hyperplasia. Vibratory behaviour vs extent of lesion. *Arch Otolaryngol Head Neck Surg* 1991;**117**:1015-8.

[20] Gillis TM, Incze J, Stuart Strong M, Vaughan CW, Simpson GT. Natural history and management of keratosis, atypia, carcinoma in situ and microinvasive cancer of the larynx. *Am J Surg* 1983;**146**:512-6.

[21] Lam S, MacAulay C, Hung J. Detection of dysplasia and carcinoma in situ using a lung imaging fluorescence endoscope (LIFE) device. *J Thorac Cardiovasc Surg* 1993; **105**:1035-40.

[22] Malzahn K, Dreyer T, Glanz H, Arens C. Autofluorescence endoscopy in the diagnosis of early laryngeal cancer and its precursor lesions. *Laryngoscope* 2002;**112**:488-93.

[23] Andrea M, Dias O, Santos A. Contact endoscopy during microlaryngeal surgery: a new technique for endoscopic examination of the larynx. *Ann Otol Rhinol Laryngol* 1995; **104**:333-9.

[24] Arens C, Glanz H, Dreyer T, Malzahn K. Compact endoscopy of the larynx. *Ann Otol Rhinol Laryngol* 2003;**112**:113-9.
[25] Kleinssasser O. Precancerous lesions. In: *Tumors of the larynx and hypopharynx*. New York: Thieme-Stratton; 1988. p. 61-74.
[26] Guerrier B, Giovanni A, Remacle M. *Pathologie de la corde vocale chez l'adulte. Rapport de la Société d'Oto-rhino-laryngologie et de la chirurgie de la Face et du Cou*. 2004.
[27] Lehmann W, Pidoux JM, Widmann JJ. *Inflammations chroniques du larynx : microlaryngoscopie et anatomo-pathologie*. Bern: Inpharzam Medical publications; 1981.
[28] Zanaret M, Giovanni A, Bouquet O. Tuberculose laryngée. *Encycl Méd Chir* (Elsevier SAS, Paris), Oto-rhino-laryngologie, 20-646-B-10, 1992: 9p.
[29] Auerbach O, Hammond EC, Garfinkel L. Histologic changes in the larynx in relation to smoking habits. *Cancer* 1970;**25**: 92-104.
[30] Contencin P. Manifestations ORL du reflux gastro-œsophagien. *Encycl Méd Chir* (Elsevier SAS, Paris), Oto-rhino-laryngologie, 20-822-A-10, 1995: 8p.
[31] Hill RK, Simpson CB, Velazquez R, Larson N. Pachydermia is not diagnostic of active laryngopharyngeal reflux disease. *Laryngoscope* 2004;**114**:1557-61.
[32] Bollag W, Holdener EE. Retinoids in cancer prevention and therapy. *Ann Oncol* 1992;**3**:513-26.
[33] Remacle M, Eckel HE, Antonelli A, Brasnu D, Chevalier D, Friedrich G, et al. Endoscospic cordectomy. A proposal for a classification by the Working Committee, European Laryngological Society. *Eur Arch Otorhinolaryngol* 2000; **257**:227-31.
[34] Blackwell KE, Calcaterra TC, Yaoshi FU. Laryngeal dysplasia: epidemiology and treatment outcome. *Ann Otol Rhinol Laryngol* 1995;**104**:596-602.

E. Babin, Praticien hospitalier (babin-e@chu-caen.fr).
V. Lemarchand, Chef de clinique-assistant Anatomie.
Service ORL et de chirurgie cervico-faciale, Centre hospitalier universitaire, avenue de la côte de Nacre, 14033 Caen cedex, France.

F. Comoz, Praticien hospitalier.
Service d'anatomo-pathologie, Centre hospitalier universitaire, avenue de la côte de Nacre, 14033 Caen cedex, France.

E. Edy, Chef de clinique-assistant ORL.
Service ORL et de chirurgie cervico-faciale, Centre hospitalier universitaire, avenue de la côte de Nacre, 14033 Caen cedex, France.

Cualquier referencia a este artículo debe incluir la mención del artículo original: Babin E., Lemarchand V., Comoz F., Edy E. Laryngites chroniques de l'adulte. EMC (Elsevier SAS, Paris), Oto-rhino-laryngologie, 20-645-C-10, 2006.

Disponible en www.emc-consulte.com (sitio en francés)
Título del artículo: **Laryngites chroniques de l'adulte**

Algoritmos · Ilustraciones complementarias · Vídeos / Animaciones · Aspectos legales · Información al paciente · Informaciones complementarias · Autoevaluación